

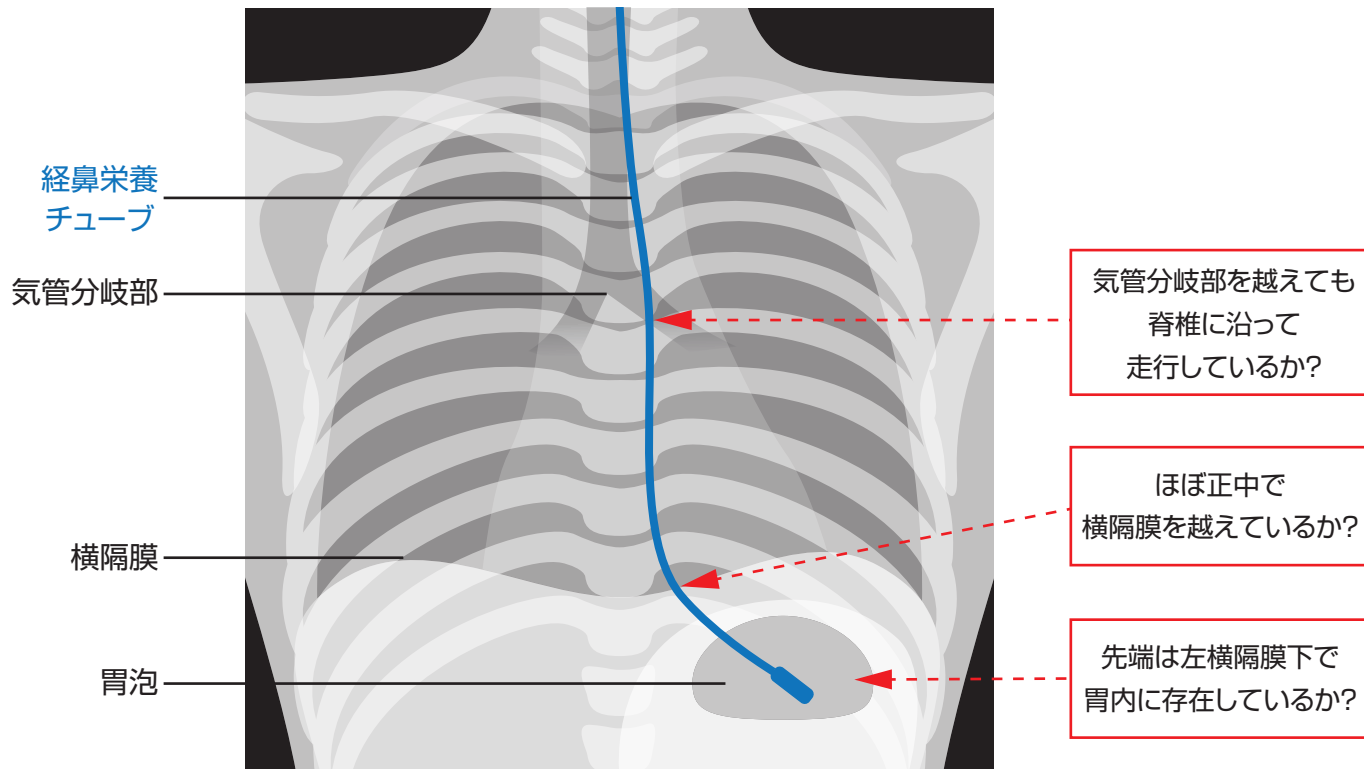
X線画像確認時の 経鼻栄養チューブ誤挿入の見落とし

経鼻栄養チューブを挿入した後にX線画像を確認したが、誤挿入に気付かなかつた事例が報告されています。

2016年1月1日～2024年11月30日に30件の事例が報告されています。この情報は、[第77回報告書「再発・類似事例の分析」](#)で取り上げた内容をもとに作成しました。

※第77回報告書p.77には胃管が誤挿入されているX線画像を掲載していますので参考にしてください

X線画像による経鼻栄養チューブの走行確認のポイント



◆医療安全情報No.121「経鼻栄養チューブの誤挿入」は、経鼻栄養チューブを誤って気道に挿入していたが、気泡音の聴取のみで胃内にチューブが入ったと判断し、栄養剤や内服薬を注入した事例が対象です。

X線画像確認時の経鼻栄養チューブ誤挿入の見落とし

事例1

医師Aは、ICUで治療中の患者の経鼻栄養チューブを入れ替えた。挿入後、医師Aと医師BはポータブルX線撮影装置のディスプレイで画像を確認したが、経鼻栄養チューブの先端は胃内にあると誤って判断した。看護師が内服薬と栄養剤を注入したところ、患者の呼吸状態が悪化した。医師Cが気管支鏡を行ったところ、経鼻栄養チューブが気管に挿入されていたことがわかった。

事例2

嚥下障害のある患者に経管栄養を開始することになり、看護師が経鼻栄養チューブを挿入した。その後、医師AはX線画像を確認したが、経鼻栄養チューブの先端の位置は適切であると誤って判断した。看護師が内服薬と栄養剤を注入したところ、患者の呼吸状態が悪化した。医師Bが経鼻栄養チューブ挿入後のX線画像を確認したところ、経鼻栄養チューブが肺に挿入されていたことがわかった。

事例が発生した医療機関の取り組み

- X線画像による経鼻栄養チューブの走行確認のポイントをまとめ、職員に周知する。
- 経鼻栄養チューブ挿入後のX線画像の確認は、先端の位置だけでなく走行確認のポイントに沿って行う。

上記は一例です。自施設に合った取り組みを検討してください。

※この医療安全情報は、医療事故情報収集等事業(厚生労働省補助事業)において収集された事例をもとに、本事業の一環として総合評価部会委員の意見に基づき、医療事故の発生予防、再発防止のために作成されたものです。本事業の趣旨等の詳細については、本事業ホームページをご覧ください。 <https://www.med-safe.jp/>

※この情報の作成にあたり、作成時における正確性については万全を期しておりますが、その内容を将来にわたり保証するものではありません。

※この情報は、医療従事者の裁量を制限したり、医療従事者に義務や責任を課す目的で作成されたものではありません。



公益財団法人 日本医療機能評価機構 医療事故防止事業部

〒101-0061 東京都千代田区神田三崎町1-4-17 東洋ビル
電話：03-5217-0252(直通) FAX：03-5217-0253(直通)
<https://www.med-safe.jp/>